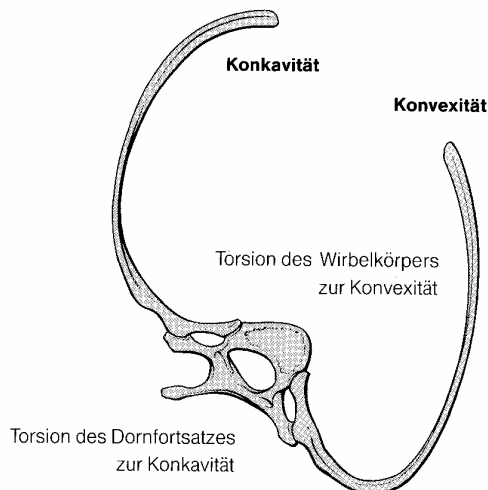


Skoliosen

Definition:

Wachstumsdeformität der Wirbelsäule mit dauerhaft fixierter Seitenausbiegung, Torsion der Wirbel und Rotation des Achsorgans (F:M = 3:1)



- Seitverbiegung der Wirbelsäule
- Rotation, die Verdrehung von Wirbeln zueinander
- Torsion, die Verdrehung einzelner Wirbel in sich selbst
- Bildung von hervorstehenden (Konvex) Rippenbuckeln (vorgetäuschte Kyphose)
- Verkürzung der Rumpflänge

Von echten (strukturellen) Skoliosen (Fehlform) sind skoliotische Fehlhaltungen (funktionelle Defizite, meist statisch z.B. Beinverkürzung) zu unterscheiden.

Also noch einmal:

Eine **strukturelle Skoliose** (Fehlform) zeichnet sich durch aktiv **nicht** korrigierbare (aktiv und passiv) seitliche Krümmung (teilfixiert) mit pathologischer Rotation und ossären Form- und Stellungsveränderungen aus.

Die Skoliose kann ein oder mehrere Wirbelsäulenabschnitte betreffen. Wir sprechen bei mehreren Bögen von der:

→ **Primärkrümmung (Hauptkrümmung)** mit der

- **stärkeren Fixierung,**
- **stärkeren Verformung,**
- **stärkeren Rotation,**
- **tritt zuerst auf ,**
- **umfasst mehr Segmente und hat die**
- **höhere Winkelabweichung,**

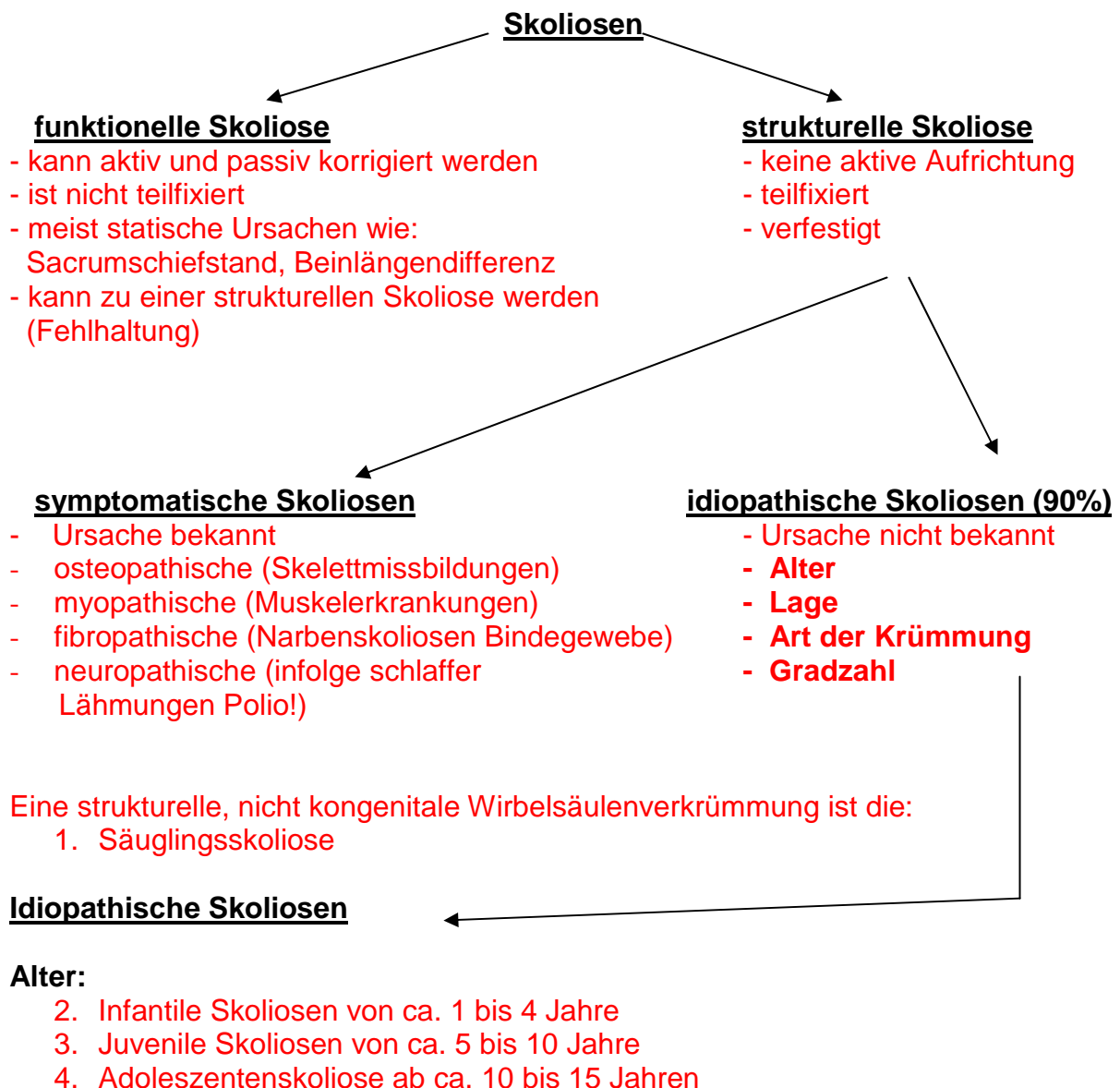
und der

→ **Sekundärkrümmung (Nebenkrümmung) die eine**

- **Teilfixation (zunächst ausgleichbar)**
- **geringere Verformung**
- **geringere Rotation und Winkelabweichung**

Ätiologie und Einteilung in symptomatische und idiopathische Skoliosen:

- A. **Osteopathische Skoliosen** (Skelettmißbildungen)
- B. **Myopathische Skoliosen** infolge primärer Muskelerkrankungen, hierzu auch Narbenscholiosen
- C. **Neuropathische Skoliosen** infolge schlaffer Lähmungen (Polio!) und Systemerkrankungen (Neurofibromatose, Arachnodaktylie)
- D. **Idiopathische Skoliosen (90% aller Skoliosen).**



Da die wichtigsten Kriterien zur Verlaufsbeurteilung neben der Ätiologie die Altersstufe des ersten Auftretens, der dabei gemessene Krümmungsgrad und die Charakteristik der Verbiegungen sind, ist die Unterteilung der idiopathischen Skoliosen von großer, praktischer Bedeutung:

Arten:

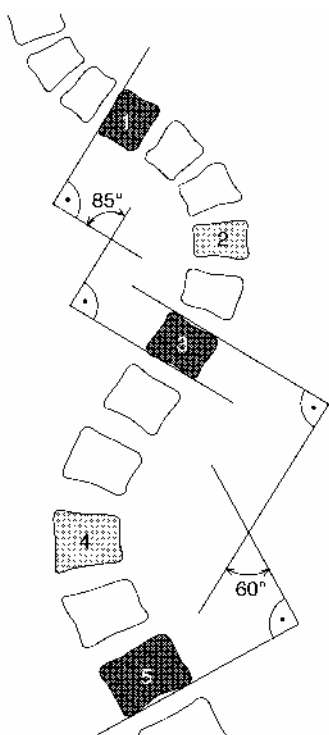
1. C-förmige Skoliose = einbogige Verkrümmung - großbogig: (meist Säuglinge) eine Primärkrümmung und eine Sekundärkrümmung
2. kurzbogige Skoliose = (Gibbus nach Knochendefekt)
3. S-förmige Skoliose = zweibogige Verkrümmung, zwei Primärkrümmungen und keine Sekundärkrümmung
4. doppel -S-förmige Skoliose = dreibogige Verkrümmung, drei Primärkrümmungen und keine Sekundärkrümmung
5. Trippel-Skoliose = doppel -S-förmige Skoliose mit zwei Primärkrümmungen und einer Sekundärkrümmung

Lage zur Beurteilung der Skoliose:

Um die Lage zu definieren, muss der **Scheitel-** und **Neutralwirbel** bestimmt werden. Um den Deformitätsgrad einer Skoliose definieren zu können, wendet man in der Orthopädie zwei Messverfahren an, das Messverfahren nach **Ferguson** und das nach **Cobb**. Bei diesen Verfahren ist es für uns wichtig, welche Messart benutzt wurde, und welche Wirbel **Neutral-** und **Scheitelwirbel** sind!

Der Scheitelwirbel hat:

- die größte Rotation
- die größte Torsion
- steht fast horizontal – also keine Kippung
- und liegt in der Mitte der Krümmung



Skoliosimetrie nach LIPP-MANN-COBB mit Bestimmung der Krümmungswinkel im a.p.-Röntgenbild

- 1 oberer Neutralwirbel
- 2 oberer Scheitelwirbel
- 3 mittlerer Neutralwirbel
- 4 unterer Scheitelwirbel
- 5 unterer Neutralwirbel.

Der Neutralwirbel (oder Übergangswirbel) hat:

- die geringste Rotation
- die geringste Torsion
- stärkste Kippung
- und liegt zwischen den Krümmungen (neutraler Übergang zur Sekundärkrümmung)

Gradzahl:

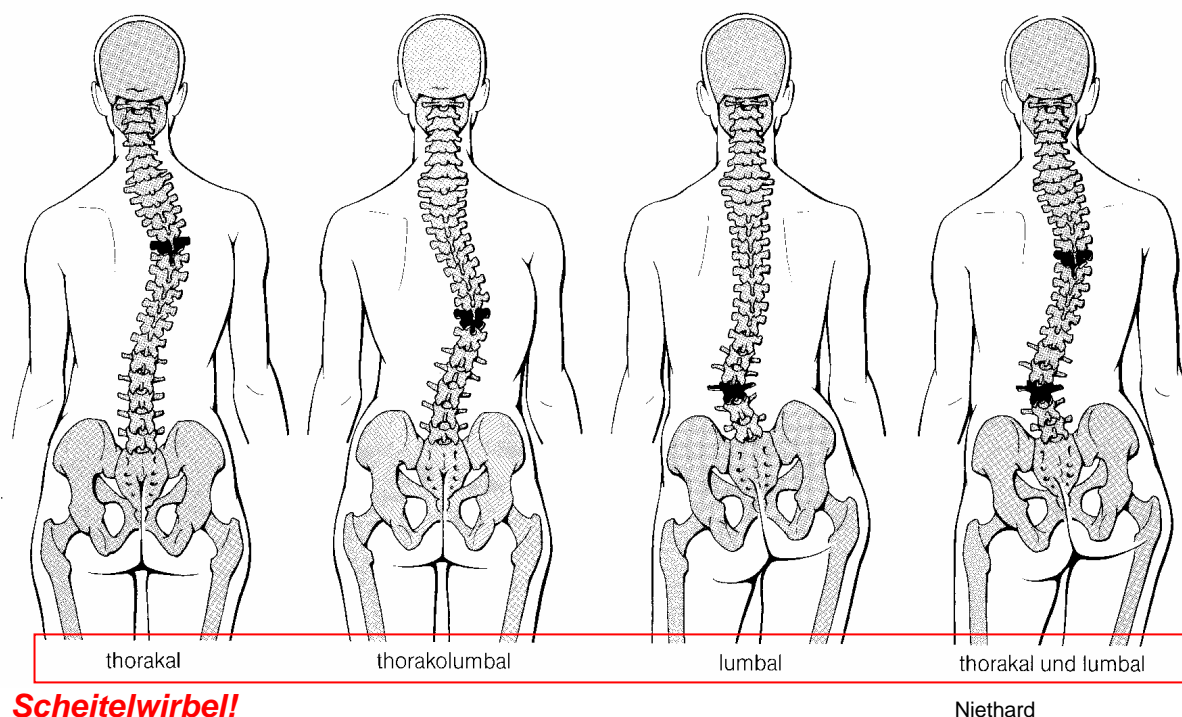
Ferguson bestimmte den Scheitelwirbel z.B. Th7 und die beiden Neutralwirbel z.B. Th4 und Th11. Aus den Zentren der Wirbelkörper zieht man dann von den Neutralwirbeln zu dem Scheitelwirbel je eine Linie, so entsteht ein großes „X“. An dem wir nun die beiden oberen Schenkel in Grad messen können.

Viel häufiger findet aber die Messmethode nach Cobb Anwendung.

Cobb bestimmte den oberen Neutralwirbel und setzt 90° zur Deckplatte eine Linie, die wiederum die Linie der Grundplatte des unteren Neutralwirbels der Krümmung trifft. Auch hier entsteht ein „X“ an dem die oberen Schenkel in Grad gemessen werden können.

Wir suchen welchen Wirbel zu welcher Krümmung?

Das ist dann die Bezeichnung der Skoliose:



Wie schon erwähnt, geht die seitliche Verbiegung mit einer Rotation um die Längsachse einher, die am Krümmungsscheitel am größten ist. Entsprechend den daraus folgenden **Spannungs- und Druckkräften** kommt es zu **Schiefwuchs und Asymmetrie der Wirbelkörper** und des Thorax (Krümmung auf der konkaven Seite: eher **Breitenwachstum** und auf der konvexen Seite eher **Längenwachstum**). Konkavseitig entsteht ein Rippenbuckel bzw. Lendenwulst, an der Vorderseite entsprechende Abflachung.

Steht der Rumpf **nicht** in der Lotlinie, spricht man von seitlichem Überhang oder **Dekompensation**.

Wir sprechen dann von einer **Kompensation**, wenn der Körper die Skoliose so ausgleicht (balanciert), daß das Lot von C7 die Analfalte trifft.

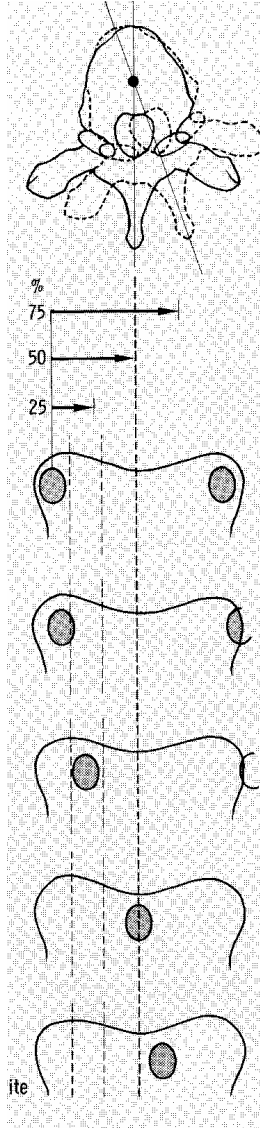
Gewöhnlich ist der sagittale Krümmungsverlauf abgeflacht. Bei Kyphoskoliosen besteht ein zusätzlicher Buckel nach hinten.

Durch die Thoraxdeformierung kommt es gelegentlich zu Störungen der Herz- und Lungenfunktion (eingeschränkte Vitalkapazität, Cor pulmonale), durch Druck auf Nervenwurzeln zu Neuralgien, später zu degenerativen Veränderungen mit Rückenschmerzen.

Diagnose: Asymmetrie der Taillendreiecke, Stellung des Schulter- und Beckengürtels, Lotlinie (Brettchenunterlage!), Brustkorbasymmetrie (Rippenbuckel!), Beweglichkeit der Wirbelsäule, Messung der Körperlänge, der Thoraxexkursionen und Vitalkapazität

Röntgen:

- Fernaufnahmen im Stehen (a.p.),
- Funktionsaufnahmen rechts - links (Bending – Aufnahme),
- Seitenaufnahme Messung der Krümmungsgrade.



Zur a-p Aufnahme:

Nicht nur die Verbiegung ist auf der a-p Aufnahme zu erkennen, auch die **Rotation** des Achsorgans lässt sich ablesen und nach **Nash und Moe** klassifizieren.

Therapiewahl nach Zilch und Weber:

- bis ca. 20°Cobb → KG
- bis ca. 50°Cobb → KG und Skolioseorthese
- ab ca. 50°Cobb → OP

Einteilung nach Lindemann:

- bis 10°Cobb = minimal
- bis 40°Cobb = leicht
- bis 60°Cobb = mittelschwer
- bis 80°Cobb = schwer
- über 80°Cobb = sehr schwer

Operationsverfahren:

→ ventral

- nach Zilch (VDS) Ventrale Derotations Spondylodese
- heute: Bandscheiben ausräumen, 1 Schraube pro Wirbelkörper (nach Hopf 2 Schrauben), dann in korrigierter Stellung halten. Prinzip: Derotation über Wirbelkörper, Mobilisierung über Bandscheibenausräumung

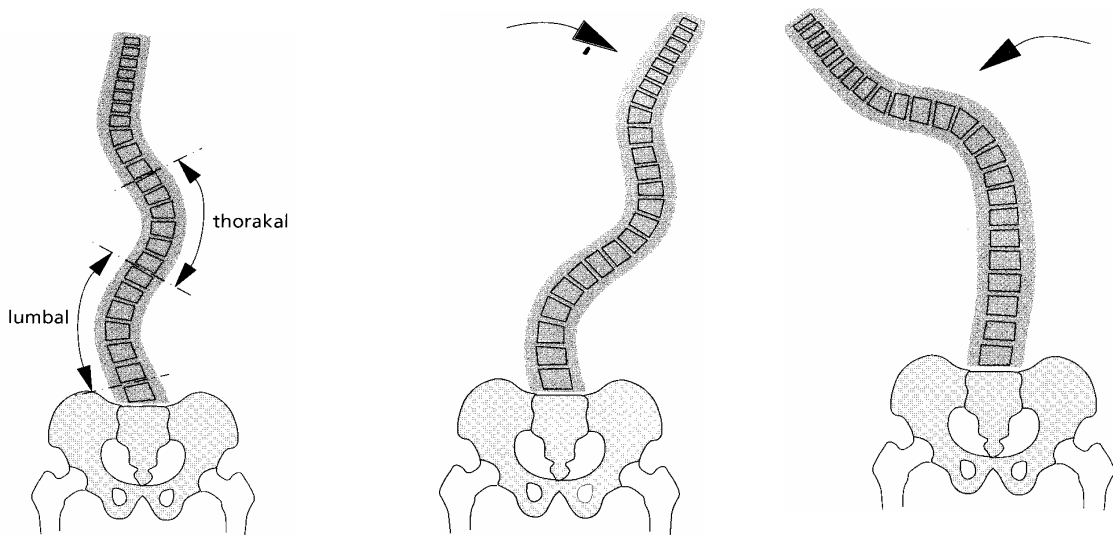
ite

Hohmann

→ dorsal

- Harrington, Cotrell
- Problem: das Rückenmark verträgt keinen Längszug (Querschnitts-Lähmung)
- heute: modernes dorsales Verfahren (z.B. Texas-Scottish-Wright = TSW, Cotrell-Horizon). Die Wirbelsäule wird um 90° gedreht (Skoliose wird zur Kyphose/Lordose). Dorsal 1-2 Stäbe + Schrauben/Haken weniger Längszug sondern mehr Rotation/Translation (geringeres Querschnitts-Risiko)

Bending –Test und Röntgenaufnahme:

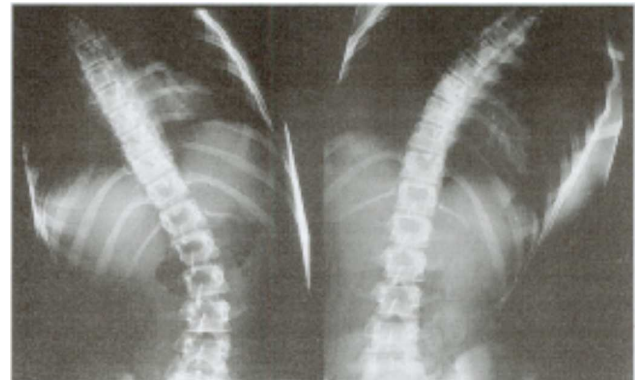


Baehler

Durch eine Seitneigung des Rumpfes kann getestet werden, in wieweit die Wirbelsäulenabschnitte fixiert oder korrigierbar sind. Als Beispiel bei einer thorakal rechts konvexen Skoliose Patient erst nach rechts beugen lassen, dann versucht der Untersucher lumbal und thorakal „gegenzuhalten“, während der Patient sich wieder aufrichtet. Durch eine Röntgenaufnahme ist das Ergebnis genauer zu definieren.

Der Patient beugt sich bei der Röntgenaufnahme einmal nach links und einmal nach rechts. Das Ergebnis zeigt, ob die Biegung größer wird, bleibt oder gerade wird.

Fachlexikon Orthopädie Heisel



Wir unterscheiden zwischen:

- freibeweglich-
- teilfixiert-
- fixiert- Bereich

Risser-Zeichen auch röntgenologische Untersuchung

Beurteilung der **biologischen Reife** und des Knochenalters (Ossifikation der Darmbeinapophysen: Risser-Zeichen).

Niethard

c Die **Skelettreife** wird anhand der Entwicklung der Darmbeinkammapophyse (Risser-Zeichen) beurteilt.

Stadium 0

Apophyse noch nicht sichtbar.

Stadium I

Beginn der lateralseitigen Ossifikation

Stadium II

über hälftige Zirkumferenz des Beckenkammes.

Stadium III

beginnende Verschmelzung der Apophyse.

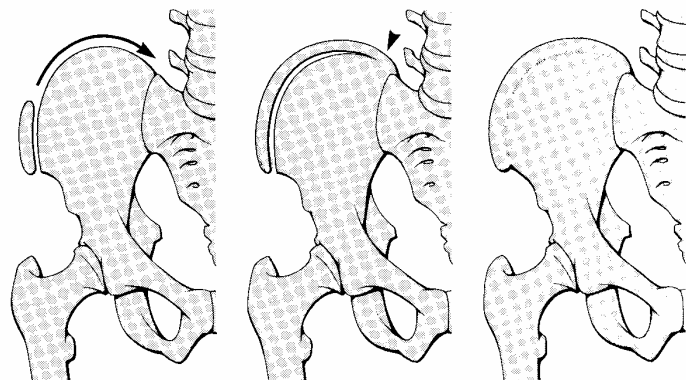
Stadium IV

hälftige Verschmelzung mit dem Os ilium

Stadium V

vollständige Verschmelzung mit dem Os ilium.

Dementsprechend wird im Stadium 0 und Stadium V ein identischer Röntgenbefund erhoben.



Risser I

Risser III

Risser V

c

...auch noch zur Erkennung des Wachstumspotentials:

- linke Hand Röntgen= Os pisiforme als letzte Ossifikation
- geschlechtsorganreife Menses beim Mädchen
- Stimmenbruch beim Jungen

Therapie:

Konservativ: Langzeitkontrollen, Krankengymnastik, Korsettbehandlung, evtl. Lagerungsmaßnahmen.

Operativ: **Vorbereitung durch Extension (Halo) und lockernde Krankengymnastik**

Technik: Mobilisierung und Streckung der Krümmung durch dorsalen oder/und ventralen Zugang mit Fixierung durch spezielle Instrumentarien. Danach Korsett bis zur Ausheilung

Standards für die konservative Skoliosebehandlung des AK Skoliose der DGOT

- 1) Die konservative Skoliosenbehandlung sollte nur derjenige Facharzt für Orthopädie übernehmen, der sich im Rahmen seiner Tätigkeit intensiv mit der Korsettversorgung beschäftigt hat, sich darin weitergebildet hat und mit ihr vertraut ist. Eine regelmäßige Versorgung mit einem im Korsettbau erfahrenen Orthopädietechniker gemeinsam am Patienten muss gewährleistet sein.
- 2) Die Indikation zur Korsettversorgung bei idiopathischen Skoliosen ist außer vom Röntgenbefund von vielen anderen Faktoren abhängig, wie beispielsweise Rotationszeichen, familiäre Skoliosenbelastung, Bandlockerheit sowie Skoliosetyp(Prognose). Eine Korsettversorgung sollte bei nachgewiesener oder begründeter zu erwartender Progredienz erfolgen. Unter nachgewiesener Progredienz wird ein Fortschreiten der Skoliosekrümmung von mehr als 5° Cobb innerhalb von 6 Monaten verstanden. Der Indikationsbereich der Korsettversorgung liegt in jedem Fall zwischen 20 und 40° Cobb bei mindestens einem Jahr noch zu erwartender Zeit bis zur endgültigen Skelettreife. Auch bei Skoliosekrümmungswinkel über 40° Cobb ist in Einzelfällen eine Korsettversorgung sinnvoll. Dieses gilt besonders für infantile und juvenile idiopathische Skoliosen, bei denen noch relativ viel Längenwachstum zu erwarten ist.
- 3) Kongenitale und neuromuskuläre Skoliosen sollten in Zusammenarbeit mit einer Spezialabteilung oder Klinik behandelt werden.
- 4) Bei hochthorakalen idiopathischen Skoliosen ist in Höhe des Schultergürtels die Skoliosekrümmung einer konservativen Korsettbehandlung nicht direkt zugänglich. Mit dem Korsett kann aber die Progredienz der Ausgleichkrümmung verhindert werden, die oftmals stärker ist, als die der primären Krümmung.
- 5) Bei der Korsettgewöhnung sind die Überwachung der Haut, die Hautpflege und das Erlernen der krankengymnastischen Übungen von großer Wichtigkeit. Die Korsetteingewöhnung in Gesellschaft anderer Skoliosepatienten mit Korsett, führt zum Aufbau einer guten Tragemoral der Jugendlichen. Die Eltern müssen fachkundig über die Hautpflege, Korsettpflege, das KG-Programm, sowie Schul- und Freizeitsport informiert sein. Es ist günstig, wenn auch die Eltern der korsetttragenden Kinder ihre Erfahrungen im Gespräch mit anderen betroffenen Eltern austauschen können. Eine stationäre Krankenhausbehandlung in einer Spezialabteilung für Wirbelsäulenorthopädie ist bei der Erstversorgung mit einem Korsett nicht zwingend geboten. Sie bietet aber Vorteile, insbesondere wenn eine nicht ausreichende Erfahrung bei der Korsettversorgung vorliegt.
- 6) Vor einer Korsettversorgung sollten Röntgenaufnahmen im Stehen in zwei Ebenen in standardisierter Röntgentechnik, und in besonderen Fällen Zusatzaufnahmen angefertigt und ausgewertet werden. Weitere Röntgenkontrollen brauchen dann nur noch im sagittalen Strahlengang (a-p oder p-a) auf einem Filmformat von 60x30 cm evt. in low-dose-Technik durchgeführt zu werden.
- 7) Das Ergebnis der Korsettversorgung muss unbedingt in einer Röntgenaufnahme der Wirbelsäule, im sagittalen Strahlengang, im Stehen, mit Korsett bei markierten Pelotten überprüft werden.
- 8) Bei einer idiopathischen Skoliose sollte die Korrektur der Skoliosekrümmung in einer Derotationsorthese innerhalb von 3 Monaten 30 bis 50 % Besserung gegenüber dem Ausgangskrümmungswinkel erreichen.

- 9) In maximal dreimonatigem Abstand muss der korsetterfahrene Facharzt für Orthopädie sich mit dem Patienten unterhalten können und etwa angefallene Problemfragen beantworten. Der Sitz des Korsettes und der Zustand der Haut am Rumpf müssen überwacht werden.
- 10) In halbjährigen Zeitabständen ist eine Röntgenaufnahme der Wirbelsäule (a-p) im Korsett anzufertigen. Aus etwaigen Befundveränderungen müssen sofort Konsequenzen, beispielsweise in Form einer Änderung der Korsettes, gezogen werden.
- 11) Korsettfreie Zeiten bei orthopädiotechnischen Änderungen sollten die in der Therapie üblichen korsettfreien Zeit nicht wesentlich überschreiten, dies bedeutet, dass Korsettänderungen an einem Tag innerhalb von Stunden erfolgen müssen.
- 12) Für Problemfragen, wie Hautrötungen, Druckstellen, Leistendruckschmerz im Sitzen, Druckschmerz am Thoraxrand und technische Mängel am Korsett, aber auch Sportprobleme, Urlaubsfragen und Fragen zu etwaigen Auslandsaufenthalten, muss der korsetterfahrene Facharzt für Orthopädie kurzfristig erreichbar sein.
- 13) Die korsettfreien Zeiten während der Eingewöhnungszeit, Korrekturzeit, Stabilisierungszeit und der Abschulung sind unterschiedlich. Während in der Zeit der Skoliosenkorrektur das Korsett möglichst nur 1 Stunde am Tag zur Haut- und Körperpflege abgelegt werden sollte, kann nach der Stabilisierung der Skoliosenkrümmung die korsettfreie Zeit zugunsten von Schulsport, Freizeitsport oder Tanzstunden erweitert werden. Eine Röntgenkontrolle der Skolioseeinstellung bei Verlängerung der korsettfreien Zeit wird empfohlen.
- 14) Entsprechend Ziffer 13) kann Sport mit und ohne Korsett betrieben werden. Eine Befreiung vom Schulsport sollte möglichst nicht ausgesprochen werden.
- 15) Schul- und Freizeitsport sind erforderlich für die zusätzliche Muskelkräftigung. Noch günstiger ist, wenn zusätzlich die regelmäßigen täglichen krankengymnastischen Übungen durchgeführt werden.
- 16) Die krankengymnastische Behandlung reicht bei einer gegebenen Korsettbehandlungsindikation als Therapie nicht aus. Die Krankengymnastik unterstützt die Korrektur im Korsett in wesentlichem Umfang. In der Korrekturphase soll mobilisierende Krankengymnastik geübt werden, während in der Stabilisationsphase Haltungsübungen durchzuführen sind.
- 17) Bei zuverlässigen Patienten darf das tägliche krankengymnastische Übungsprogramm in eigener Regie auch über längere Zeit ohne Mitbetreuung einer Krankengymnastin geübt werden. In der Regel kann ein anhaltender Fleiß ohne die Unterstützung einer Krankengymnastin nicht erwartet werden.
- 18) Die Korsettentwöhnung oder Korsettabschulung sollte sich nach den knöchernen Reifezeichen an der Wirbelsäule und dem wirbelsäulennahen Beckenkamm orientieren. Bewährt hat sich die Korsettentwöhnung frühestens bei einem Risserzeichen 4-5, besser noch bei Risser 5. Selbst bei Abschluss der Reifezeichen sollte das Korsett möglichst noch nachts getragen werden. Die Dauer der Abschulung sollte **nicht** kürzer sein als 6 Monate. Bei Anlage bedingter Überbeweglichkeit sollte die Abschulung eher länger dauern oder später durchgeführt werden.